Aus der Kgl. Universitäts-Augenklinik zu München.
Direktor: Geheimrat Professor Dr. Eversbusch.

Über einen Fall von doppelseitigem Kolobom am Sehnerveneintritt mit Mikrophthalmus des einen Auges.

Inaugural-Dissertation

zur

Erlangung der Doktorwürde

in der

gesamten Medizin

verfasst und einer

Hohen medizinischen Fakultät

der

Kgl. Bayer. Ludwig-Maximilians-Universität zu München

vorgelegt von

Gottfried Voss,
Medizinalpraktikant.

München 1912.
Kgl. Hof- und Universitäts-Buchdruckerei von Dr. C. Wolf & Sohn.

Aus der Kgl. Universitäts-Augenklinik zu München.
Direktor: Geheimrat Professor Dr. Eversbusch.

Über einen Fall von doppelseitigem Kolobom am Sehnerveneintritt mit Mikrophthalmus des einen Auges.

Inaugural-Dissertation

zur

Erlangung der Doktorwürde

in der

gesamten Medizin

verfasst und einer

Hohen medizinischen Fakultät

der

Kgl. Bayer. Ludwig-Maximilians-Universität zu München

vorgelegt von

Gottfried Voss,
Medizinalpraktikant.

ACAD. LUDW. BAT. BIBL.

München 1912.
Kgl. Hof- und Universitäts-Buchdruckerei von Dr. C. Wolf & Sohn.

Gedruckt mit Genehmigung der medizin. Fakultät der Universität München.

Referent: Herr Prof. Dr. Eversbusch.

Das lebhafteste Interesse der Forscher hat stets die Frage nach der Pathogenese der Kolobome in Anspruch genommen. So lange jedoch die Grundtatsachen der Entwicklungsgeschichte des Auges noch nicht bekannt waren und nur äusserst wenige anatomische Untersuchungen vorlagen, hatten alle Versuche einer Erklärung der Genese dieser klinisch beobachteten Veränderungen mit den grössten Schwierigkeiten zu kämpfen. Die erste anatomische Untersuchung eines kolobomatösen Auges wurde durch v. Ammon im Jahre 1830 geliefert. Durch diese Untersuchung, schon in der vorophthalmoskopischen Zeit den Beweis des Koloboms der inneren Augenmembranen erbracht, kam v. Ammon zu dem Ergebnis, dass in der Aderhaut die Spalte, die normalerweise während der Entwicklung stets vorhanden sei, sich zu spät schliesse. Durch diese Verzögerung im Verschluss der Spalte in der Aderhaut werde dann auch das Iriskolobom erzeugt. Diese irrige Auffassung wurde dann auch durch die Entdeckung von Remark, Schöler und v. Koelliker dahin widerlegt, dass die Iris und Aderhaut normalerweise keinen Spalt besitzen, sondern dass die Fötalspalte der Netzhaut und dem Pigmentepithel, also den beiden Blättern der sekundären Augenblase, angehöre. Das Aderhautkolobom sei vielmehr eine sekundäre Defektbildung, die dadurch entstände, dass an der Stelle der Netzhautspalte, die zum mangelhaften Verschluss käme, die Differenzierung des Kopfplattengewebes zur Aderhaut ausbliebe.

Auf Grund von weiterem Tatsachenmaterial kam dann Manz zu der Ansicht, dass drei Faktoren, wenn auch nicht immer zugleich, bei der Kolobombildung wirksam seien:

1. eine Störung im Schliessungsprozess der fötalen Augenspalte,
2. eine daran sich anknüpfende Störung der sekundären, aus den das Auge umgebenden Kopfplatten entstehenden Bildungen und
3. eine Ektasie der Verwachsungsstelle und der dieser Stelle anliegenden Gebilde unter dem Einfluss des intraokularen Druckes.

Als Ursache des verzögerten Verschlusses in der Augenspalte nahm Manz auf Grund von beobachteten mesodermalen Strangbildungen eine mangelhafte Rückbildung des in den Fötalspalt eingestülpten Kopfplattengewebes und namentlich in dessen Gefässen an. Das Iriskolobom erklärte sich Manz nun dadurch entstanden, dass beim fehlenden oder verzögerten Verschluss der Augenspalte die Bildung dieser Membran, die einerseits aus dem vorderen Rand der sekundären Augenblase, andererseits aus dem Gewebe der Chorioidea auswachse, eben an dieser Stelle unterbleiben müsse, und dass aus einer ungleichmässigen Entwicklung dieser zwei verschiedenen an der Irisbildung sich beteiligenden Gewebe das Brückenkolobom resultieren müsse. Das isolierte Iriskolobom käme dadurch zustande, dass der zur Zeit der Irisentwicklung noch ungeschlossene Spalt dennoch später zum Verschluss käme und nur in dem vordersten Teile offen bliebe; das isolierte Chorioidealkolobom entweder durch nachträgliche Verwachsung eines vorher vorhanden gewesenen Iriskoloboms oder durch Ausbleiben des Schlusses der Spalte nur im hinteren Teile derselben oder schliesslich durch eine nachträgliche Sprengung des schon geschlossenen Fötalspaltes durch den intraokularen Druck. Die Kolobome des Opticus seien ebenfalls durch verzögerten oder fehlenden Schluss der Rinne hervorgerufen.

Die Manzschen Theorien sind nun im Laufe der Jahre vielfach angefochten worden, da sie nicht imstande waren, eine einheitliche Erklärung für alle bei der Kolobombildung auftretenden klinischen und anatomischen Veränderungen zu liefern. So stellte denn Ginsberg die Behauptung auf, dass die Kolobome nur durch eine Theorie erklärt werden könne, die sich völlig von der Fötalspalte lossage. Deutschmann, der in einem Falle eine entzündliche Veränderung in der Kolobomgegend gefunden haben wollte, äusserte seine Ansicht dahin, dass die erste Ursache der Kolobombildung in einer entzündlichen Störung in dem von den Kopfplatten abstammenden Gewebe zu suchen sei, und dass sich sekundär eine Störung im Schliessungsprozesse der Fötalspalte anschliessen könne, aber nicht müsse. Leber dagegen nahm an, dass entzündliche Erkrankungen die ganze Augenanlage befallen haben könnten, die entweder wieder spurlos verschwunden sein oder aber eine dauernde Veränderung hervorrufen könnten, aus der z. B. Wachstumsschädigung der Augenränder resultieren könne. Da nun die Entzündungstheorie Deutschmanns imstande war, auch für die atypischen Kolobome und für die Veränderungen der Netzhaut eine Erklärung abzugeben, so fand diese Theorie zahlreiche Anhänger und ist lange Zeit die herrschende gewesen. Das Verdienst, nun in diesen Fragen endgültig Klarheit gebracht und mit den irrtümlichen Anschauungen, namentlich mit der Entzündungstheorie, gründlich aufgeräumt zu haben, gebührt v. Hippel, dem es durch systematische Züchtungsversuche mit einem kolobomatösen Kaninchenbock, der zu 20% diese Missbildung auf seine Nachkommen vererbte, alle Stadien der Kolobombildung mikroskopisch zu verfolgen. Diese grundlegenden embryologischen Untersuchungen v. Hippels haben nun ergeben, dass im Beginn der Entwicklung, beim Kaninchenauge bis zum 13. Tage, kein Unterschied zwischen

einem normalen Augenbecher mit offener Becherspalte und einem später kolobomatös werdenden Auge vorhanden ist. Aber von diesem Tage an beginnt in der Fötalspalte sich ein abnorm stark entwickelndes zelliges und gefässhaltiges Mesoderm auszubreiten, das in der folgenden Zeit noch an Mächtigkeit zunimmt und den Fötalspalt am Schlusse verhindert. Dabei sind keinerlei Schädigungen der Zellen der Augenblase, wodurch das Wachstum derselben beeinträchtigt werden könnte, zu bemerken. Im weiteren Entwicklungsverlaufe nun bleibt das abnorm wuchernde Mesoderm entweder auf die Becherspalte beschränkt oder aber es dringt auch ins Bulbusinnere. Das Hindernis, der mesodermale Strang, bewirkt nun ein Umschlagen der Blätter der Augenblase, eine Duplikatur der Retina, wobei dann die nach aussen umgeschlagene Netzhaut eine inverse Lagerung ihrer Schichten zeigt und häufig stark verändert, dünn und wenig hoch differenziert ist. In anderen Fällen kommt es zu keiner glatten Duplikaturenbildung, die Netzhautblätter verwachsen miteinander oder zeigen eine Durcheinanderwerfung aller Netzhautschichten. Vereinzelt sind auch, namentlich in der Nähe des Sehnerveneintrittes, an der Kolobomgrenze taschenförmige Einstülpungen der Netzhautfalte zwischen Chorioidea und Pigmentepithel beobachtet worden. Eigentümlich ist nun die Tatsache, dass die Chorioidea und inneren Lagen der Sklera sich nur genau soweit differenzieren, wie das Pigmentepithel reicht, ein Vorgang, der nur durch den Wegfall eines von dem Pigmentepithel ausgehenden Wachstumsreizes erklärt werden kann, während die später entstehenden äusseren Lagen der Sklera den ganzen Bulbus einschliessen. Dadurch bekommt dann die Kolobomfläche infolge Fehlens der Chorioidea ein eigentümlich glänzend weisses Aussehen, mit einem leichten Stich ins Bläuliche, weil die Sklera durch die in den meisten Fällen noch teilweise oder noch ganz erhaltene Retina durch-

schimmert. Wie nun mehrere Untersuchungen gezeigt haben, kann es in all diesen Fällen noch zu einem nachträglichen Verschluss der Kolobomspalte kommen, so dass bei der Untersuchung kein Defekt der Retina vorzuliegen braucht.

Bei normalem Volumen der Augenblase mit entsprechenden Glaskörpervolumen entstehen Augen, die das Gemeinsame, wie in den bisher besprochenen Fällen, haben, dass sie ausser der Kolobombildung keine nennenswerten Veränderungun in der äusseren Form oder auch innerlich besitzen. Wenn nun aber ein Missverhältnis zwischen dem Wachstum der Augenblase und dem des Glaskörpers eintritt, so kann sich die Netzhaut nicht dem den Augenbecher umgebenden Mesoderm glatt anlegen, sondern es kommt zu Faltenbildungen, Verwachsungen der Netzhautfalten unter sich, mit der Linse oder mit dem ins Augeninnere eingedrungene Mesoderm oder auch, wenn die Glaskörperbildung weiter zurückbleibt, zum Austreten in eine Orbitalcyste. Die mangelhafte Glaskörperbildung nun ihrerseits ist durch zu reichliche Bildung von Mesoderm verursacht, welches die Gefässe umgibt und an der Ausscheidung von Glaskörperflüssigkeit hindert. Durch die mangelhafte Entwicklung des Glaskörpers sind die Augen verkleinert, mikrophthalmisch, und so ergibt sich denn, dass die Genese des Mikrophthalmus mit der des Koloboms aufs innigste zusammenhängt, dass die Ursache des Mikrophthalmus das Kolobom ist, das hinwiederum auf die abnorme Entwicklung des Mesoderms in der Augenspalte zurückzuführen ist. Schliesst sich dabei der Fötalspalt und bildet sich das Mesoderm zwischen den Rändern zurück, gelangt aber im Augeninneren zu abnormer Entwicklung und zu Verwachsung mit den glaskörperbildenden Organen, so entsteht der „Mikrophthalmus ohne Kolobom“.

So haben denn die embryologischen Studien von v. Hippels, welche die alten — inzwischen von Hess und Bock

noch weiter bekräftigten — Manzschen Theorien bestätigten, als wichtiges Resultat die Ausschaltung jeglicher Mitwirkung fötaler Entzündung bei der Entstehung der Kolobome ergeben, da bei den jungen Embryonen auch nicht die Spur von Veränderung gefunden wurde, die als Entzündung hätte gedeutet werden können, dass vielmehr die in älteren missgebildeten Augen häufig gefundenen entzündlichen Veränderungen sekundärer Natur sind, zumal erfahrungsgemäss die Disposition zu Entzündung derartiger Augen meistens eine sehr grosse ist.

Allein die Anschauungen v. Hippels und seiner Anhänger, deren Hauptrepräsentanten Bach, Hess und Seefelder sind, hat sich noch keine allseitige und einheitliche Anerkennung verschaffen können. So sind Elschnig, Pichler, Natanson und Levinsohn der Ansicht, dass das abnorme Verhalten der Augenblasenränder nicht nur einen rein passiven Vorgang, um ein Ausweichen derselben vor einem Hindernis bedingt sei, sondern durch ein aktives Sprossen derselben infolge gesteigerter Wachstumsenergie in abnormer Richtung.

Und in der allerneuesten Zeit hat diese Theorie Elschnigs und seiner Anhänger eine weitere kräftige Stütze gefunden durch die Untersuchungen von v. Szily, die der letztere ebenfalls wie v. Hippel an kolobomatösen Embryonen aus der Nachkommenschaft eines Kaninchenbocks mit Coloboma fundi ausführen konnte. v. Szily fand nämlich in den Augen dieser Embryonen mit typischem embryonalen Kolobom bisher unbekannte atypische Sehnervenfasern und kommt auf Grund dieses atypischen Verhaltens der Augenanlage zu der Anschauung, dass die Hauptursache der Kolobomentstehung im Augenhintergrunde in einer atyptischen Anlage des ektodermalen Abschnittes zu suchen sei, während den Bindegewebszügen dabei nur eine weniger bedeutsame Rolle

zuzuschreiben sei, dass sie vielleicht nur dazu dienten, wie überall in der Embryonalanlage, so auch hier die vorhandenen Lücken zwischen den epithelialen Organanlagen auszufüllen. Jedenfalls könnte das Vorhandensein von Bindegewebszügen zwischen den Rändern der Augenanlage durch die atypische Gestalt des embryonalen Auges hinreichend erklärt werden. Umgekehrt aber könnten die zuweilen sehr spärlichen, lockeren, bindegewebigen Elemente so hochgradige Deformation des Augenbechers sowie die Entstehung der von ihm entdeckten atypischen Sehnervenbahnen unter keinen Umständen erklären.

So ergibt sich denn, dass die Frage nach der Kolobomgenese noch immer keine vollkommen befriedigende und allseitig anerkannte Lösung gefunden hat. Aber das eine Resultat haben die wiederholten anatomischen und experimentellen Untersuchungen nun doch gezeitigt, nämlich die vollkommene Widerlegung der Entzündungstheorie und dass in der Vererbung ein machtvoller Faktor der Kolobombildung gegeben ist. Ob nun die Kolobombildung schliesslich als atavistische Erscheinung aufzufassen ist, worauf z. B. die Bildung der Pekten der Vögel, die Leistenbildung bei den Fischen, das regelmässige Vorkommen eines Ciliarkörperkoloboms bei Cochinchinahühnern und Fasan hindeuten könnte, ist heute noch nicht zu entscheiden. Vielleicht aber könnte diese Auffassung von der Kolobombildung Wege anbahnen, die uns das wirkliche Wesen der Kolobomgenese unserem Verständnis näher bringen könnte.

Untersucht man nun die verschiedenen Kolobome betreffs ihrer Häufigkeit, so findet man, dass am relativ seltensten die Kolobome in der Makulagegend sind, beobachtet wurden bisher 40 Fälle, darunter sechs doppelseitige. Danach kommen dann die Kolobome am Sehnerveneintritt. Vossius gibt die Häufigkeit der Kolobome am Sehnerveneintritt auf 1 : 4000

an. Bisher sind etwa 50 Fälle von Kolobom des Sehnerven und der Sehnervenscheiden in der Literatur beschrieben worden.

Da es nun aber vollkommen unmöglich ist, wie die anatomischen Untersuchungen der letzten Dezennien ergeben haben, aus dem klinischen Befunde, speziell aus dem Augenhintergrundsbilde eine genauere Vorstellung über das anatomische Verhalten des Opticus und seiner Scheiden zu gewinnen, so hat v. Hippel für diese Fälle den nichts in Bezug auf Ausdehnung und Entstehung präjudizierenden Namen „Kolobom am Sehnerveneintritt“ eingeführt.

Die anatomische und mikroskopische Untersuchung der Augen mit Kolobom am Sehnerveneintritt hatten ergeben, dass Defekte am Sehnerven und seiner Scheiden vollkommen fehlen können und dass in den meisten Fällen die ophthalmoskopisch wahrgenommenen tiefen Ektasien und weisse Kolobomfläche in einer staphylomartigen Vorbuckelung und Verdünnung der Sklera, in einer cystischen Ektasie der Bulbuswandung, besteht. Im Kolobombereiche fehlt das Pigmentepithel und Chorioidea ganz oder die letztere ist in seltenen Fällen höchst rudimentär entwickelt, während die retinalen Elemente fast immer andeutungsweise zu finden sind. In einem Falle von Elschnig fehlte die Netzhaut ganz. Fast in allen Fällen waren Netzhautduplikaturen, deren Grösse und Tiefe sowie deren Lage sowohl im Kolobombereiche als auch zu ihrer Umgebung eine sehr variable war. Elschnig fand in seinem I., II. und V. Fall eine taschenförmige Einlagerung einer Netzhautfalte zwischen Choriocapillaris und Sklera an dem Kolobomrande und ausserdem in anderen Fällen noch Einlagerungen von Retina in die Duralscheide, Pialscheide, Sklera und in das mesodermale Gewebe. In den Fällen von Goerlitz und van Duyse bestand gleich unterhalb des Sehnerven ein Defekt der Chorioidea und Sklera, von welchem

aus man in einen grossen, sackförmig erweiterten Recessus gelangte, welcher ebenso wie der Defekt in der Sklera von stark verändertem Retinalgewebe teils ausgefüllt, teils nur ausgekleidet war. Im Fall von van Duyse, welcher das Auge eines Anencephalen betraf, hatte ausserdem noch in der Tiefe des Recessus eine Vermengung von retinalem und mesodermalem Gewebe stattgefunden. Des weiteren wurden innerhalb der Sklerallamellen, welche die Wand der Ektasie bilden, cystische Hohlräume gefunden ohne Endothelauskleidung. Die Anomalien am Sehnerven selber bestehen in den meisten Fällen in abweichendem Verhalten der Zentralgefässe. In fünf Fällen fehlten die Zentralgefässe vollständig im Sehnerven, sie verliefen dann an der unteren Seite oder innerhalb der Scheide und durchbohrten den Grund des Koloboms und verzweigten sich von hier aus. In anderen Fällen drangen sie dicht hinter dem Bulbus in den Sehnerven ein und sind hintere Ciliargefässe, welche in verschiedenen Richtungen die Sehnervenscheide und den Zwischenscheidenraum durchziehen können. Sonst bleibt der Sehnerv fast immer frei von Veränderungen. Aber es gibt auch wirkliche, d. h. durch einen Nichtverschluss der Opticusrinne entstandene Sehnervenkolobome. Bisher sind nur drei Fälle, Gilbert, Elschnig und Seefelder anatomisch nachgewiesen worden. Gilbert, der als erster den anatomischen Nachweis eines wirklichen Sehnervenkoloboms liefern konnte, fand in dem betreffenden Falle, dass die Differenzierung des Mesoderms unterhalb vom skleralen Teil des Opticus in normale Sklera und normale Duralscheide ausgeblieben war. Es fand sich dort vielmehr ein nicht zu Sklera verdichtetes undifferenziertes Gewebe mesodermaler Herkunft. Die Zentralgefässe befanden sich im Opticus ziemlich nahe dem unteren Rande. Mit ihnen ist reichlich Mesoderm eingedrungen, welches das untere Viertel des Sehnerven einnimmt. Diesem Teile entsprechend,

fehlten die Sehnervenfasern fast gänzlich. Der Sehnerv hatte auf dem Durchmesser Nierenform. Es bestand des weiteren ein leichter Grad von Mikrophthalmus und ein totales typisches Kolobom des ganzen Augapfels.

Das klinische Bild nun der Kolobome am Sehnervenaustritt, das ein sehr vielgestaltiges sein kann, verhält sich etwa folgendermassen: An der Stelle, wo wir gewohnt sind, die Sehnervenscheide anzutreffen, findet sich in vielen Fällen eine Grube von rundlicher oder vertikal-ovaler Form, deren Ränder mehr oder weniger starke Pigmentanhäufungen zeigen können. Die Grube selbst kann von normaler Papillengrösse sein oder auch die Grösse derselben ums Vielfache, ja bis ums Zwanzigfache übertreffen. Auf dem Grunde der Ektasie sind wiederum sehr häufig Niveaudifferenzen wahrzunehmen und zwar im allgemeinen derart, dass die unteren Partien von meist bläulicher Farbe am tiefsten ausgehöhlt sind, während die oberen, wo noch oft die normale rötliche Papillenfärbung erhalten ist, flacher sind und oft noch das Niveau des übrigen Fundus erreichen. Solche Fälle wurden von Knapp, Werner, van der Hoeve beobachtet. Ferner sahen Valude und Fehr Fälle, wo die Papille eine stark geränderte Exkavation zeigten, Petit einen Fall, wo zwischen dem ausgebuchteten und prominenten Teil ein Pigmentstreifen sich fand. Im Fall Scholtz strahlten radiär von der Papille von Gefässen überzogene weissliche Streifen aus, die der Autor als Faltenbildung der Netzhaut auffasst. In zwei Fällen von Ask wurden an der Papille temporalwärts gelegene Einkerbungen beobachtet, wodurch die Papille nierenförmig erschien. Die Papille selbst wurde etwa zur Hälfte des Umkreises von einer kolobomatösen staphylomartigen Exkavation umgeben. In einem der Fälle fand sich in der Exkavation selbst ausserdem noch eine partielle Vertiefung, die nasalwärts auf die Papille zu immer mehr an Tiefe zunahm, so

dass man den Eindruck einer tunnelartigen Aushöhlung nach hinten, entsprechend der Sehnerveneinkerbung, bekam.

Die Gefässverteilung, die eine äusserst vielgestaltige sein kann, ist nach Kaspar, der drei klinisch verschiedene Gruppen unterscheidet, folgende:

1. Alle Gefässe, auch die nach oben ziehenden, kommen am unteren Rand der Exkavation zum Vorschein. Die Gefässanordnung ist eine ganz unregelmässige.
2. Die Gefässe kommen in der Mitte oder näher dem oberen Rande zum Vorschein; ihr Verlauf ist ziemlich regelmässig.
3. Die Gefässe kommen überall am Rande der im Zentrum am stärksten vertieften Exkavation zum Vorschein und sind ziemlich regelmässig angeordnet.

Die Sehschärfe dieser Augen ist meistens herabgesetzt, kann jedoch auch gelegentlich normal befunden werden. So beobachteten Friedmann, Beard, Zade, Carpenter, de Wecker und van der Hoeve Fälle mit vollkommen normaler Sehschärfe, und van der Hoeve weist mit Recht auf die Bedeutung hin, welche diese Beobachtungen beim Fixieren einer Unfallsrente bei einem Kolobomatösen haben kann. Ferner wurde in einem Falle Kaspars vollkommene Amaurose beobachtet, die allerdings wohl durch die gleichzeitig bestehende Retinitis pigmentosa bedingt war.

Das Gesichtsfeld erwies sich meistens als normal. Gesichtsfelddefekte in den oberen Quadranten fanden sich in zwei Fällen von Nieden. In dem erwähnten Falle von van der Hoeve mit normaler Sehschärfe bestand ein Defekt für Farben, obwohl das Gesichtsfeld für Weiss normal war.

Vergrösserung des blinden Fleckes wurde in keinem Falle, wo genauer darauf untersucht wurde, vermisst.

Das Kolobom am Sehnerveneintritt kann gelegentlich die einzige Veränderung am Auge sein; in einigen Fällen waren

aber auch an anderen Abschnitten des Auges typische Kolobome vorhanden, so in den Fällen von Bach, Elschnig, van Duyse und Seefelder. Lechner beobachtete ferner einen Fall von Kolobom am Sehnerveneintritt mit gleichzeitig bestehendem atypischen Iriskolobom, Lindsay, Johnson und Michaëlsen Fälle solcher mit atypischem Chorioidealkolobom kombiniert. Die Kolobome am Sehnerveneintritt mit Chorioidealkolobom gehen entweder ineinander über oder sie bleiben voneinander getrennt. Ein Beispiel für letzteren Fall teilt Tschmolossow mit. Von anderen Komplikationen, die gelegentlich gefunden wurden, wäre noch zu nennen persistierende Gefässe, Mesodermstränge, Katarakt, Lentikonus, Kolobom in der Makulagegend, Nystagmus und Astigmatismus, ferner markhaltige Nervenfasern in den Fällen von Eversbusch, Würdemann, Tereschkowitsch, Assicot und Knapp. In dem ungewöhnlichen Fall von Eversbusch, der diese Komplikation als erster beschrieb, hatte der Sehnerveneintritt ungefähr die Form eines Dreiecks. Ausserdem war in dem erwähnten Falle von van der Hoeve ausgesprochene Erblichkeit nachzuweisen. Mit die häufigste Komplikation, etwa in 20% der Fälle, ist der Mikrophthalmus.

Im folgenden soll nun ein Fall von Kolobom am Sehnerveneintritt mitgeteilt werden, der in der Münchener Universitäts-Augenklinik zur Beobachtung kam.

Der Fall betrifft einen 31 Jahre alten unverheirateten Kutscher P. St. aus München, der am 6. Dezember 1911 zum erstenmal in die Ambulanz der Klinik kam zur Untersuchung auf seine Sehschärfe zwecks Erlangung eines Chauffeurzeugnisses.

Die Eltern des Patienten, Vater verunglückt, Mutter im Wochenbett gestorben, sollen angeblich stets gut gesehen haben. Auch die noch vier lebenden Geschwister des Patienten sollen eine gute Sehkraft besitzen und gesund sein.

Eins von seinen Geschwistern ist gleich nach der Geburt an unbekannter Todesursache gestorben. Von irgend welchen körperlichen Missbildungen oder speziell des Auges in der Familie ist dem Patienten nichts bekannt. Auch waren seine Eltern nicht blutsverwandt. Anzeichen von Tuberkulose oder Lues in der Familie sind nicht vorhanden.

Patient will selbst nie augenkrank gewesen sein; auch Schmerzen oder andere Beschwerden, welche in Verbindung mit einer vorausgegangenen Entzündung gebracht werden könnten, will er nie auf seinen Augen gefühlt haben. Im 8. Lebensjahre erkrankte P. St. an Diphtherie. In der Folgezeit war er immer gesund bis zum Jahre 1905, wo er an Typhus, als er bei der Schutztruppe in Südwestafrika diente, erkrankte. Inzwischen will Patient nicht mehr krank gewesen sein und sich immer guter Gesundheit erfreut haben.

Erst im 15. oder 16. Lebensjahre entdeckte Patient seine geringere Sehkraft auf dem linken Auge. Er war damals Bergmann und machte ganz zufällig die Beobachtung, als er sich gelegentlich das rechte Auge zuhielt, dass er sich dann mit dem linken Auge bedeutend schlechter im Bergwerk zurecht finden konnte. Auch habe er das „Schimmern oder Leuchten“ von Holzpfosten in der Dunkelheit im Bergwerk, das dadurch zustande kam, dass das Holz wie mit einer Glasur aus Salzen des herabträufelnden Wassers überzogen gewesen sei, nicht wie seine anderen Kollegen wahrnehmen können. Aber er hat nie um ärztlichen Rat nachgesucht, da er sonst vollkommen mit der Sehschärfe seiner Augen ausgekommen sei. Schon beim Militär wurde man auf die Anomalie des linken Auges aufmerksam. Er war fünf Jahre Soldat und gehörte der ersten Schützenklasse an, ein Umstand, der eine einigermassen gute, wenigstens jedoch eine genügende Sehkraft des rechten Auges mit gutem Grund anzunehmen berechtigt.

Status praesens: Ein 31jähriger mittelgrosser Mann von kräftigem Körperbau und in gutem Ernährungszustand. Er fühlt sich vollkommen gesund, ist entsprechend gut geistig entwickelt und ohne alle Zeichen sonstiger Missbildung. Auch speziell erhebliche äussere Anomalien des Gesichtes und der Schädelbildung sind nicht vorhanden. Atmungs-, Kreislauf- und Verdauungsorgane sowie das Nervensystem weisen keinen pathologischen Befund auf. Bei genauerer äusserlichen Betrachtung sieht man jedoch, dass die linke Lidspalte und der linke Bulbus kleiner sind als rechts. Die genaueren Masse sind folgende:

		rechts	links
Orbita	Höhe	32 mm	28 mm
	Breite	39 „	37 „
Lidspalte	Höhe	9 „	6,8 „
	Breite	26 „	24,0 „
Cornea	Vert. D	11,5 „	9,5 „
	horizt. D	12,0 „	9,5 „
Topmetrie des Bulbus		15 „	11 „

Es waren demnach Orbita, Lidspalte, Cornea und Prominens des Bulbus links merklich kleiner als rechts, ein Befund, wonach man wohl eine geringere Grösse des linken Bulbus in toto, einen Mikrophthalmus annehmen darf.

Auf dem rechten Auge besteht eine Sehschärfe V = 6/8,5 p bis 6/7,5 p. Mit entsprechendem Korrektionsglase + 0,5 sph. wird ein V = 6/8,5 p bis 6/6 p erreicht. Kombination dieses Glases mit + 1,0 cyl. Achse 25° nach aussen ergibt noch eine weitere subjektive Besserung. Nieden II wird in 16—42 cm etwas mühsam und Nieden I nur mit + 1,0 sph. in 20—32 cm, aber auch noch mühsam, gelesen. Am Ophthalmometer (Javal) ergab sich Astigmatismus nach der Regel: + 1,25 D, Achse 25° nach aussen.

Skiaskopie: Astigmatismus hyperopicus compositus: 2,0 D, Hyperopie + 1,0 D, Astigmatismus, Achse schräg nach aussen.

Auf dem linken Auge besteht eine Sehschärfe V = 6/20 p bis 6/15 p. Mit entsprechendem Korrektionsglase von + 1,0 sph. eine solche von V = 6/20 p bis 6/12 p; wird das sph. Glas ⊂ + 1,0 cyl. Achse 35° nach aussen, so erzielt man eine Sehschärfe von V = 6/15 bis 6/10 p, auch bedeutend subjektive Besserung. Nieden III wird in 22—29 cm mühsam gelesen. Nieden I wird auch nicht mit entsprechender Korrektion gelesen.

Ophthalmometer (Javal): Astigmatismus nach der Regel: + 1,0 D Achse 25° nach aussen.

Skiaskopie: Astigmatismus hyperopicus compositus: 4,5 Hyperopie + 1,0 D Astigmatismus, Achse schräg nach aussen.

Die Fixation ist auf beiden Augen zentral. Farben werden beiderseits prompt und sicher differenziert (Nagel).

Auch der Lichtsinn ist auf beiden Augen normal; nur auf dem linken Auge eine minimale Herabsetzung im Gegensatz zu rechts (Foerster).

Rechtes Auge:	Im Beginn	4,0 mm
	nach 10 Minuten	0,5 „
	„ 15 „	0,5 „
Linkes Auge:	Im Beginn	5,5 „
	nach 10 Minuten	1,5 „
	„ 15 „	1,0 „

Werden beide Augen zum Sehen freigegeben, so weicht das linke bei medianer Stellung des rechten um 1,5 mm nach aussen und gleichzeitig ca. 2,0—2,5 mm nach oben ab. Sekundäre Ablenkung des rechten Auges gleich der primären des linken: Strabismus concomittans divergens et sursum vergens sinister. Doppelbilder werden nicht wahrgenommen,

auch wenn vor das rechte Auge ein farbiges Glas gehalten wird. Augenbewegungen sind nach keiner Richtung gehemmt. Tränensäcke beiderseits frei. Lider ausser Verengerung der linken Lidspalte ohne Besonderheiten. Conjunctiva tarsi et fornicis zeigt beiderseits leichte chronische Reizung, Con-

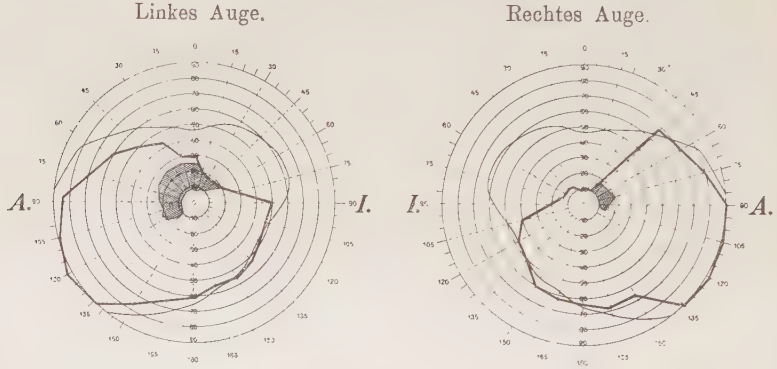

weiss und blinder Fleck.

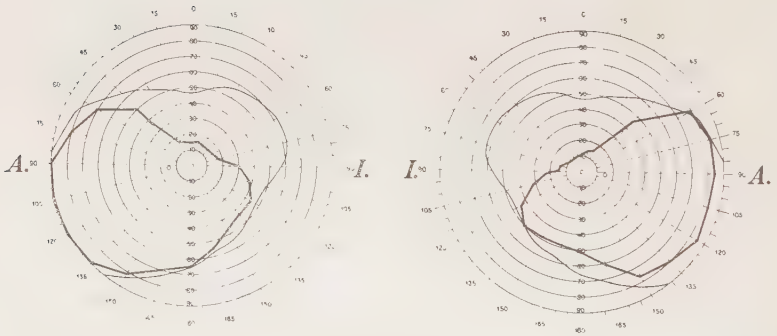

blau.

junctiva bulbi beiderseits Pinguecula internum et externum. Cornea beiderseits klar und spiegelnd glatt, rechts von normaler Wölbung, links besteht geringe Abflachung (Hornhautdurchmesser siehe oben). Rechte Vorderkammer von normaler Tiefe, die linke etwas seicht. Die Regenbogenhäute

zeigen einen deutlichen Farbenunterschied; die Grundfarbe der rechten Iris ist mehr bläulich, die der linken mehr schmutzig-graugrün. Beide Regenbogenhäute sind scharf gezeichnet, zeigen Fuchssche Kontraktionsfurchen und ausserdem heterochrone Flecke von gelblichbrauner Farbe. Rechte

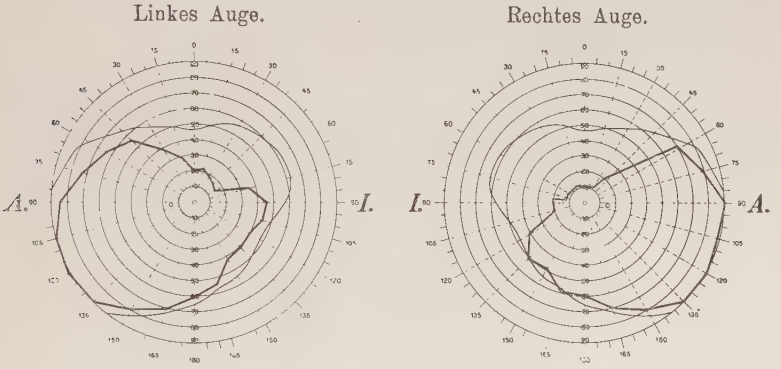

rot.

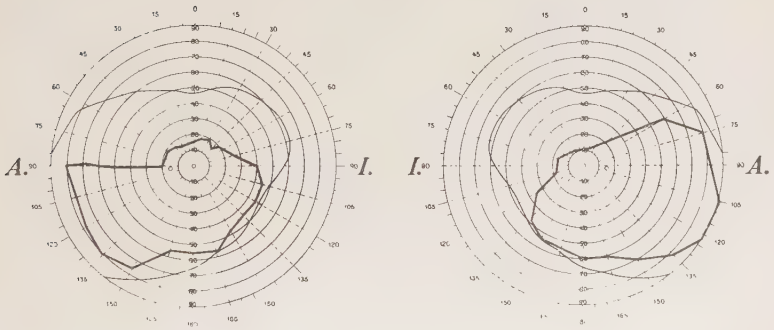

grün.

Pupille rund, weiter als die linke, letztere leicht länglich oval und zeigt nach unten eine leichte spitze Einkerbung, offenbar das Rudiment eines Iriskoloboms. Pupillen reagieren prompt auf Licht (direkte und indirekte) und Konvergens. Im rechten Auge sind die brechenden Medien vollkommen klar

und durchsichtig. Im linken Auge findet sich am hinteren Linsenpol eine kleinere Trübung von leicht länglicher Form, Glaskörper weist keine Trübungen auf. Die Gesichtsfelduntersuchung ergibt (siehe Figuren).

Linkes Auge: Eine Einschränkung im oberen inneren Quadranten von ziemlich übereinstimmender Ausdehnung für Weiss, Blau und Rot. Dagegen ist der Ausfall für Grün erheblich grösser und besonders auffällig im äusseren oberen Quadranten. Ferner ist eine scharf begrenzte Vergrösserung des blinden Fleckes um etwa das zwanzigfache des normalen Umfanges zu konstatieren (fingerförmiger, hakenförmiger Gesichtsfeldsprung: Rönne). Nur nach innen oben gehen die Grenzen des blinden Fleckes direkt in das absolute Skoton über.

Rechtes Auge: Eine ziemlich gleichmässige Einschränkung für Weiss, Blau, Rot und Grün sowie eine scharf begrenzte Vergrösserung des blinden Fleckes um etwa das achtfache. Auch hier geht der letztere nach innen oben direkt in das absolute Skotom über. Auffällig ist, obwohl die Anomalie des linken Augenhintergrundes eine bei weitem grössere ist, dass das Gesichtsfeld des rechten Auges eine grössere Einschränkung zeigt als das des linken.

Am Augenhintergrunde bietet sich uns folgendes Bild dar:

Rechtes Auge (siehe Figur): Die Pupille zeigt an der nasalen Seite eine leichte Pigmentsichel. Die nach oben ziehenden Gefässe sind zwar in ihrer Anordnung leicht verschieden von dem gewöhnlichen Verhalten, jedoch weichen sie in ihrer Anordnung nicht wesentlich von dem Bild einer Papille ab. Da, wo sie den Papillenrand überschreiten, zeigen sie eine leichte Verschleierung. Im unteren Teil der Papille zeigen sie allerdings eine wesentliche Abweichung von der Norm. Hier tritt aus dem leicht verschleierten, unregelmässig pigmentierten Papillengewebe eine dicke Vene, die

nach unten und aussen verläuft. Neben ihr entspringt eine andere kleinere Vene. Die nach unten ziehende Arterie scheint ebenfalls am Papillarrand zu entspringen. Beim näheren Zusehen allerdings erkennt man, dass sie im Papillengewebe verdeckt verläuft und von einem im Zentrum sichtbaren Gefässtücke stammt. Von diesem letzteren geht nach unten innen ein Ast ab, überkreuzt die dort liegende Vene und ist durch eine Anastomose mit der erstgenannten Arterie am Papillenrande verbunden. Aus dem verschwommenen, verwaschenen Papillargebiet ziehen des weiteren zwei kleinere Arterien nach aussen. Die eine kehrt in ihrem Verlauf zurück und verschwindet im Papillargebiet. Die andere überschreitet den Papillenrand und zieht zur Retina. In dem äusseren Papillarteil findet sich eine leichte diffuse Pigmentierung. Im angrenzenden Retinalgewebe findet sich eine Pigmentlichtung mit Pigmentverschiebung.

Linkes Auge: Die Papille zeigt nach oben eine unregelmässige Begrenzung und eine teilweise parallel verlaufende Kontourierung. Die Gefässanordnung, deren Einzelheiten aus der Figur zu entnehmen sind, weist eine ausserordentliche Reichhaltigkeit und Abweichung von der Norm auf. Das Papillengewebe ist bezüglich seiner Farbe im oberen inneren Quadranten ausgesprochen weisslich verfärbt. Der untere und innere Teil der Papille hat ein mehr bläulichweisses Aussehen. Es finden sich hier deutliche Niveaudifferenzen, die fächerartig durch zwei prominente Erhebungen gebildet werden. Diese Spangen ziehen von unten nach unten aussen und sind hornartig gekrümmt; sie streben nach dem Papillenrand konvergierend einander zu. Unten an der Papille als Fortsetzung der zwischen beiden genannten Spangen befindlichen Furche schliesst sich eine halbmondförmige, weissliche, konusartige Chorioidealatrophie an. Im Gebiet der Spangen ist das Papillargewebe gefässarm. Jedoch entspringen

unten, da wo die äussere Spange mit dem Papillenrand zusammenhängt, einzelne mächtige Venenstämme, desgleichen einzelne kleinere Arterien. Unten innen entspringen auch am Papillarrande Gefässe, die nach Art der cilioretinalen Gefässe hirtenstabartig um den Papillarrand herumbiegen. Des weiteren kommt aus dieser Gegend ein Gefäss, das zur Papillenmitte strebt, peitschenartig umbiegt und die mittleren Teile der Retina versorgt.

Das Auffallende in unserem Falle ist vor allen Dingen, dass die angeborene Anomalie am Sehnerveneintritt auf beiden Augen sich befindet. Solche Fälle sind äusserst selten, jedoch in der Literatur öfters beschrieben worden (van der Hoeve, Ask). Die Sehschärfe ist rechts nach entsprechender Korrektion fast normal und übertrifft diejenige des linken Auges um ca. $^1/_3$ bis $^1/_2$. Jedoch weist schon andererseits die vergleichende Gesichtsfelduntersuchung beider Augen auf eine schwere Störung auch des rechten Auges hin. Hier ist der Gesichtsfeldausfall fast ebenso gross wie auf dem linken Auge. Bei der Betrachtung der beigegebenen Gesichtsfelder erkennt man, dass beiderseits, namentlich der untere äussere Quadrant, aber zum Teil auch der untere innere Quadrant der Netzhaut funktionsunfähig ist. Interessant ist es, die funktionsunfähigen Netzhautteile gemäss dem Verlauf der Sehnervenfasern und ihren Ursprung aus der Sehnervenpapille im Gesichtsfeldschema verfolgen zu können. Gesichtsfeldbefunde wie diese, welche in ähnlicher Weise von Nieden und van der Hoeve mitgeteilt sind, lassen darauf schliessen, dass der ophthalmoskopisch normal aussehende Augenhintergrund genügend normal funktionierende Netzhautelemente entbehrt bezw. an dieser Stelle der Hauptausbildung der Anomalie nicht mit genügend funktionsfähigen Fasern ausgebildet ist.

Schon äusserlich fällt die verschieden stark ausgebildete Anomalie auf durch ein verschiedenes Verhalten der Grösse

des Bulbus. Während das rechte Auge normalen Umfang und normales Aussehen darbietet, präsentiert sich das linke Auge als deutlich verkleinert, nicht nur in Bezug auf das rechte, als auch auf das gewöhnliche Aussehen, so ergaben ja auch die Messungen markante Masse dieser Differenzen. Wir haben es entschieden mit einem geringen Grad von Mikrophthalmus zu tun, auf dessen nahe Beziehungen zu den Kolobomen wir bereits oben hingewiesen haben, und dessen Vergesellschaftung mit Kolobom auch anderwärts häufig beobachtet wurde (z. B. in den Fällen von Doetsch, Hippel und Terrien Mikrophthalmus mit Iris und Ciliarkörperkolobom; ferner ein totales Kolobom mit Mikrophthalmus in den Fällen von Landmann und Fleischer).

Während auf dem rechten Auge das Wesentliche der Anomalie darin bestand, dass die Gefässe an der Kolobomstelle, welche keine Vertiefung zeigte, die Papille verliessen, befanden sich auf dem linken Auge im Kolobomgebiete zwei deutliche Niveaudifferenzen, deren Aussehen, wie aus den beigegebenen Figuren hervorgeht, ein ganz anderes ist, als jenes darstellt, welches mit dem der Blasen- oder Grubenbildung am Sehnerven (siehe Arbeit von Reis) bezeichnet wird und welches früher wohl hier und als Kolobombildung genannt oder beschrieben worden ist.

Zum Schlusse meiner Arbeit bleibt mir die angenehme Pflicht, meinem hochverehrten Lehrer, Herrn Geh. Hofrat Dr. Eversbusch, für die gütige Überlassung des Falles und Übernahme des Referates sowie Herrn Oberarzt Privatdozent Dr. Lohmann für die mir gewährte liebenswürdige Unterstützung meinen besten Dank zu sagen.

Literatur-Verzeichnis.

E. v. Hippel: Embryologische Untersuchungen über die Entstehungsweise der angeborenen typischen Spaltbildungen des Auges. Bericht über die XXX. Versammlung der Ophthalmolog. Gesellsch. Heidelberg 1902.

— Die Missbildungen und angeborenen Fehler des Auges, Graefe-Saemisch, Handbuch der gesamten Augenheilkunde T. I. Bd. II. Kap. IX. S. 30.

L. Caspar: Über das Kolobom des Sehnerven. Inaug.-Dissert., Bonn 1887.

Peters: Die angeborenen Fehler und Krankheiten des Auges.

Nieden: Vier Fälle von Koloboma vaginae nervi optici etc. Archiv für Augenheilkunde 1879. VIII. S. 292.

van Duyse: Contribution à l'étude des anomalies congenitales du nerf optique, annales d'oculistique.

Weiss & Goerlitz: Über einen Fall von einseitigem Mikrophtalmus mit Sehnerven-Kolobom. Archiv für Augenheilkunde Bd. XXXIII.

Goerlitz: Anat. Untersuchung eines Falles von sogen. Koloboma N. optici. Archiv für Augenheilkunde. XXXV. S. 219.

Pichler: Beitrag zur pathol. Anatomie und Pathogenese der Mikrophthalmie. Zeitschrift für Augenheilkunde Bd. III. Ergänzungsheft.

Seefelder: Die angeborenen Anomalien und Missbildungen des Auges in: Ostertag-Lubarsch: Ergebnisse der allgemeinen Pathologie und pathologischen Anatomie des Auges.

Eversbusch: Eine neue Form von Missbildungen der Papilla nervi optici, verbunden mit ausgedehnter Verbreiterung markhaltiger Sehnervenfasern und congenitaler hochgradiger Kurzsichtigkeit. Kl. Monatsblatt. XXIII. Jahrgang 1885.

v. Szily: Heidelberger Bericht 1911.

Ask: Zwei Fälle von Koloboma nervi optici. Zeitschrift für Augenheilkunde 1905. XIII. S. 432.

Assicot: Contribution à l'étude des colobomes du nerf optique. Thèse de Paris. Juni 1902.

Knapp: Über einige Fälle von Sehnervenkolobom. Archiv für Augenheilkunde 1901. XIV. S. 228.

Kayser: Über einen Fall von tiefer Ektasie des Fundus am Sehnerveneintritt. Klin. Monatsblatt für Augenheilkunde 1907. Bd. XIV. 1. S. 76.

Van der Hoeve: Kolobom am Sehnerveneintritt mit normaler Sehschärfe. Archiv für Augenheilkunde. Bd. LVII. S. 13.

v. Hippel: Mikrophthalmus und Kolobom. Beilageband zu Zieglers Beiträge zur path. Anatomie. Band VII.

Hess: Sehnervenkolobom. Abt. für Augenheilkunde 1899.

Gilbert: Beiträge zur Kenntnis der pathol. Anatomie der angeborenen Kolobome des Augapfels mit besonderer Berücksichtigung des Sehnerven. Archiv für Ophthalm. LXV. S. 185.

Terechkowitsch: Zur Kasuistik des Koloboma nervi optici. Archiv für Augenheilkunde 1900. XLI. S. 100.

Scholtz: Koloboma nervi optici. Szemészet 1901. Nr. 4.

Petit: Koloboma rudimentaire de la papille optique. Revue méd. di Normandie.

Seefelder: Pathologisch-anatomische Beiträge zur Kenntnis der angeborenen Koloboma des Auges. v. Graefes Archiv für Ophthalm. Bd. LXVIII. 1908. S. 275.

Reis: Eine wenig bekannte typische Missbildung am Sehnerveneintritt. Umschriebene Gruppenbildung auf der Papilla nervi optici. Zeitschrift für Augenheilkunde. Bd. 19. 1909. S. 505.

Lebenslauf.

Der Verfasser ist geboren zu Krewinkel (Kreis Soest) am 10. April 1884, legte Ostern 1906 am Kgl. Archi-Gymnasium zu Soest das Abiturienten-Examen ab und studierte auf den Universitäten Münster i. W., Kiel und München.

Während seiner Studienzeit betätigte er sich in München als Koassistent an der I. Med. Klinik (Geh. R. Prof. Dr. v. Bauer), an der III. Med. Klinik (Prof. Dr Bosselt) und an der Chirurgischen Poliklinik (Prof. Dr. Klaussner).

Im Sommersemester 1911 unterzog er sich der ärztlichen Approbationsprüfung, die er am 26. Juli 1911 beendete.

Vom 1. August 1911 bis 1. Dezember 1911 war er Medizinalpraktikant an der I. Med. Klinik (Geh. R. Prof. Dr. v. Bauer), vom 1. Dezember 1911 bis 1. April 1912 an der Kgl. Universitätsaugenklinik und seit 1. April 1912 praktiziert er an der Kgl. Poliklinik für Kinderkrankheiten.

Rechtes Auge

o

a

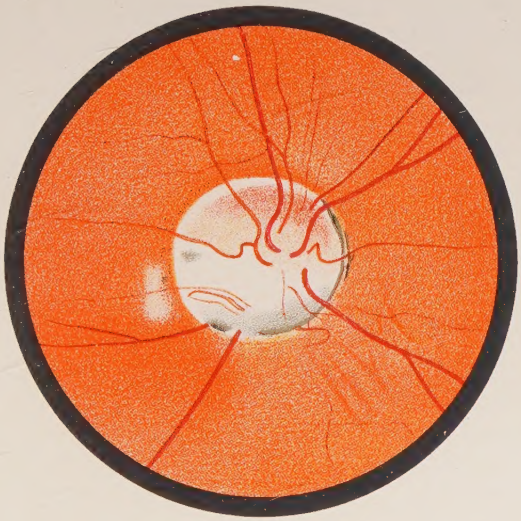

i

u

Linkes Auge

o

i

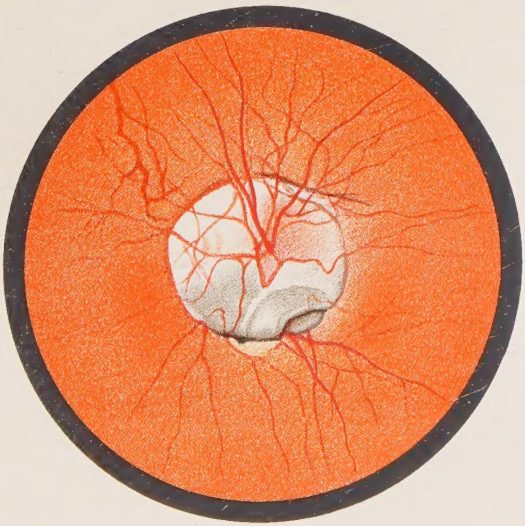

a

u